

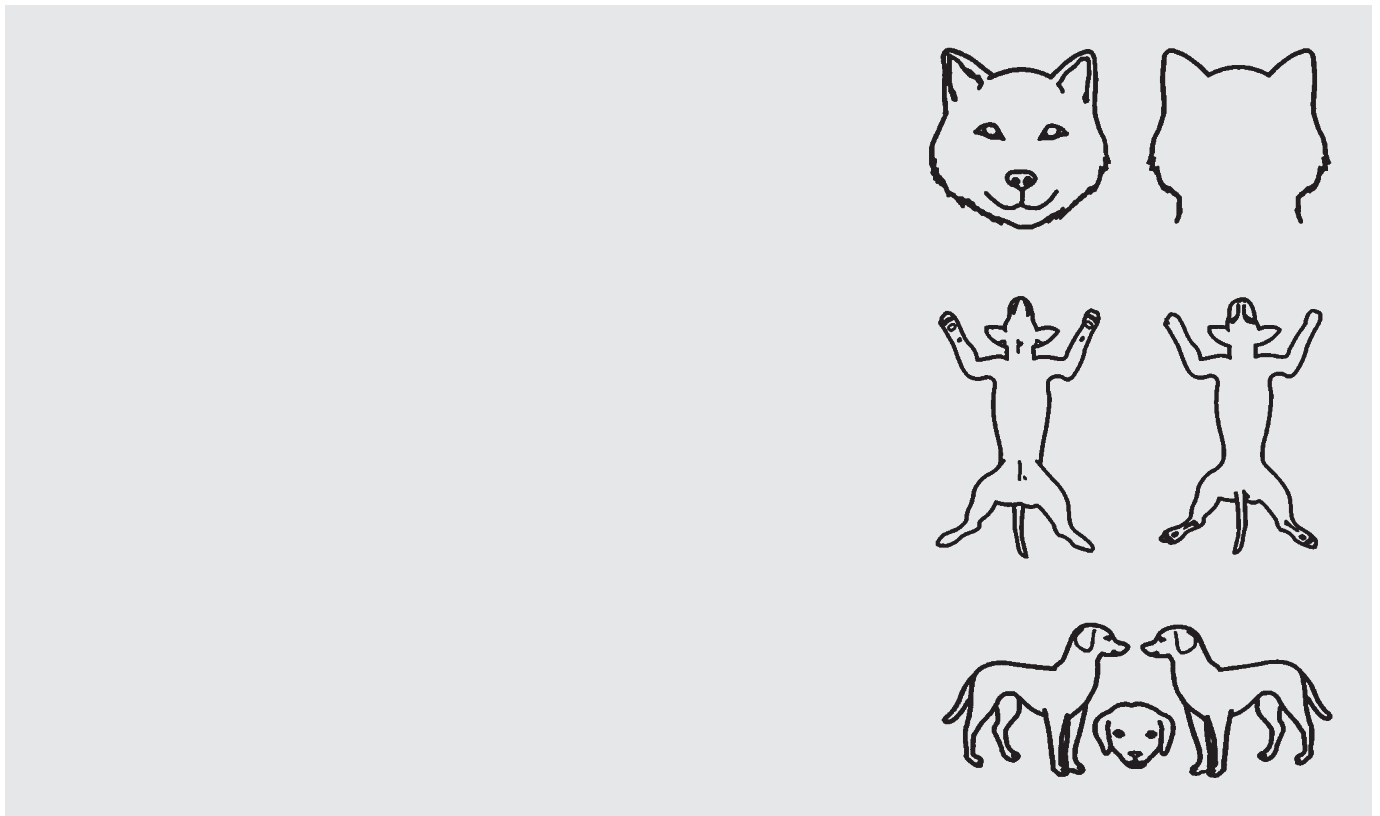
年 龄

宠物昵称

日 期

品 种

A、病史及治疗史请由主人提供相关资料：



B、就诊时皮肤病变表现：

■ 原发性病变
Primary Lesions

- 斑 Macule
- 丘疹 Papule
- 水泡 Vesicle
- 脓疱 Pustule
- 荨麻疹 Wheal
- 结节 Nodule
- 赘瘤 Tumor
- 囊肿 Cyst

■ 继发性病变
Secondary Lesions

- 颈圈型病变Collarette
- 疤痕Scar
- 表皮剥落Excoriation
- 耳缘裂隙Fissure
- 糜烂溃疡Erosion, Ulcer
- 苔藓化Lichenification
- 胼胝Callus

■ 原发性或继发性的病变
Can be Primary or Secondary Lesions

- 秃毛Alopecia
- 虫蛀型Moth eaten
- 老鼠尾型Rat tail
- 缺血性Ischimic
- 过度换毛Shedding
- 剃毛后Post Clipping
- 鳞屑Scaling
- 滤泡柱Casting
- 黑头粉刺Comede
- 脱色素Depigmen
- 色素沉着Pigmen
-
-
-

■ 其他病变
Others Lesions

- 皮脂漏Seborrhea
- 蜂窝组织炎Cellulitis
- 焦痂Eschar
- 褥疮Bedsore
-
-
-

头部 Head 四肢 Limb 腹部 Ventral
 耳廓 Pinnae 背部 Dorsal 尾部 Tail

瘙痒状况描述

- 四掌、背等部位，被毛红染脱毛 被毛参差不齐被啃咬 典型跳蚤过敏症状之腰背部瘙痒反应
 多汗症 先痒才红 先红才痒 作各种过敏性皮炎的症状评估

耳部情况

- 多量耳垢 中等量耳垢 少量耳垢 耳道狭窄肥厚 搔抓耳朵 触诊耳外部疼痛
 摇头斜颈 耳内侧面红疹/肥厚/苔癣化/色素沉着等慢性耳炎的病变 歪头无法走直线 耳缘有病变

以下症状疑似与肾上腺功能或是以前不当使用类固醇有关

- 多饮/多尿/多食 肝脏肿大2/3 腹部水壶状膨大 肝酶升高
 后肢无力 皮肤变薄 皮下血管明显 皮下钙化 尿路感染

以下症状疑似与甲状腺功能有关

- 皮下瘀血 嗜睡 行动缓慢 悲伤的表情 畏寒 皮温低
 色素沉着 黏液水肿 脉搏迟缓 脉搏不齐 继发性皮炎/耳炎
 食欲不佳但肥胖皮肤松弛 高胆固醇血症 高脂血症（甘油三酯） 再生不良性贫血

C、进行下列实验室检查，结果为：

- 拔毛镜检 Hair plucking 刮片检查 Scraping
 压片涂抹 Imprint smear 伍德氏灯 Wood's light
 耳道分泌物抹片 Ear cerumen 胶带黏贴 Tape strip
 穿刺细胞学 FNA cytology 耳道内窥镜检查 Otoscope
 玻片压诊 Diascopy Test 脓包试验 Tzanck Test
 其他检查需要送检，出报告时间大概为: Other test & report date

D、依临床病变及基本检查结果诊断为

■ 初步鉴别诊断有

提供其他说明 过敏症 脓皮症 皮癣菌 毛囊虫症 食物过敏性皮炎

E、建议其他的检查：

- 建议进行下列检查才有足够的证据确诊，检查日期为 第一阶段治疗后效果不佳，则应施行下列检查，检查日期为

F、初步治疗方案：